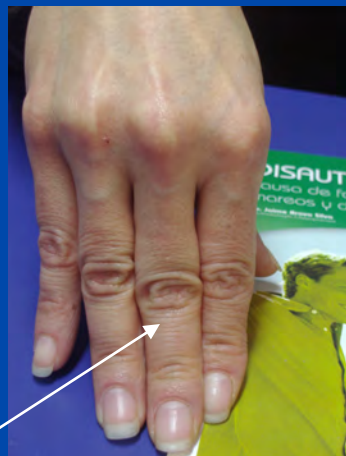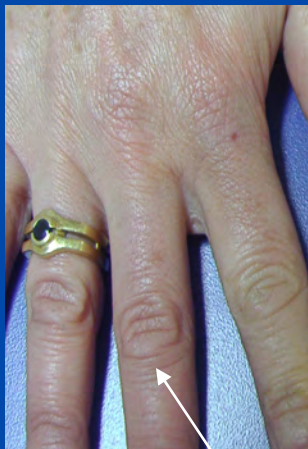

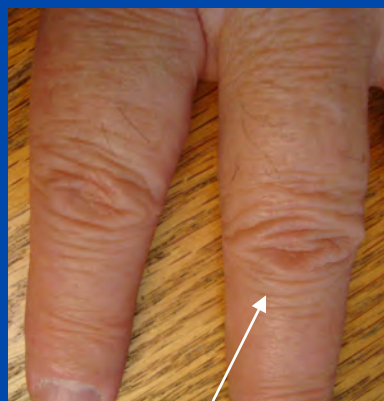
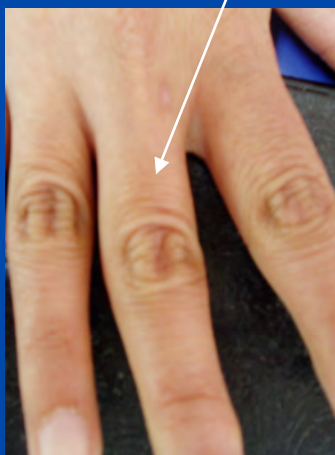Nuevos signos de hiperlaxitud en el SHA, en estudio (Dr. Bravo)




Huella de pata de elefante



Normal



Mano del escribiente laxo



Mano del escribiente normal