

## DOCUMENTOS

# Precauciones y posibles complicaciones quirúrgicas de las Alteraciones hereditarias de la fibra colágena (AHFC) Precautions and possible surgical complications of the Hereditary diseases of the connective tissues (HDCT)

Dr. JAIME BRAVO S<sup>1</sup>

<sup>1</sup> Departamento de Reumatología Clínica Arauco Salud  
Servicio de Reumatología Hospital San Juan de Dios. Santiago, Chile

### INTRODUCCIÓN

En cualquier acto quirúrgico el ideal es conocer de antemano si el paciente tiene o no una Alteración Hereditaria de la Fibra Colágena ya que, debido a la fragilidad de los tejidos y vasos sanguíneos, frecuentemente aparecen complicaciones graves que pueden ser fatales. Debido a que se trata de enfermedades genéticas, éstos problemas se pueden presentar a cualquier edad, desde el nacimiento hasta la vejez. Aunque el Síndrome de Marfan (SM) y el Síndrome de Ehlers-Danlos Vascular (SEDV) son poco frecuentes, hay que recordar que el Síndrome de Hiperlaxitud Articular (SHA) afecta a más del 40% de los pacientes. Dependiendo del tipo de AHFC habrá que tomar las medidas precautorias. El conocer de antemano el diagnóstico de SM o SEDV puede salvar la vida del paciente.

### Clasificación de las alteraciones hereditarias de la Fibra Colágena (AHFC)

#### I. AHFC clásicas:

a) *Síndrome de Ehlers-Danlos (SED)*. Existen 6 tipos, de ellos los que más nos interesan son el tipo III o SED Hipermovilidad (que para muchos es lo mismo que el Síndrome de Hiperlaxitud Articular (SHA), y el tipo IV o SED vascular (SEDV) que es más grave.

b) *Síndrome de Marfan (SM)*.  
c) *Osteogénesis Imperfecta (OI)*. Tiene escleras celestes, osteoporosis severa y fracturas múltiples.

#### II. Forma frustra de las AHFC: Síndrome de hiperlaxitud articular (SHA).

Para sospechar el diagnóstico de éstas enfermedades hay que buscar síntomas y signos que revelen fragilidad de múltiples tejidos, tanto en el enfermo como en sus familiares, los que por lo general aparecen en forma recurrente. Para identificar éstas enfermedades es necesario conocer los criterios diagnósticos de cada una de ellas (ver addendum) y tener un alto índice de sospecha.

La fibra colágena anormal es incapaz de organizarse en cordones, lo que produce una matriz colágena defectuosa<sup>1</sup>. Resulta así un colágeno tipo III anormal y como esta proteína es un componente esencial de los tejidos conectivos distensibles pueden aparecer complicaciones graves en la piel, tubo digestivo y útero y en tejidos con estructura celular compleja como el hígado, pulmón y sistema vascular<sup>2</sup>. La alteración del colágeno en los tejidos hace que éstos sean más frágiles y presenten problemas y complicaciones durante un acto quirúrgico. Es necesario hacer el diagnóstico diferencial de las AHFC, ya que el Síndrome de Hiperlaxitud Articular (SHA) o SED tipo III, antiguamente llamado

<sup>1</sup>Recibido el 4 de julio del 2005 y aceptado para publicación el 20 de Septiembre de 2005.  
E-mail: jaime.bravos@gmail.com

SHA Benigno, que es la forma más frecuente (más del 40% de las consultas reumatológicas (3)), es el de mejor pronóstico. En cambio el Síndrome de Ehlers-Danlos Vascular (SEDV) o SED tipo IV, que existe en 1 en 6.500 personas y el Síndrome de Marfan (SM), 1 en 12.500, son más graves ya que ambos pueden presentar problemas vasculares importantes.

#### *En el Síndrome de hiperlaxitud articular (SHA)*

A pesar de tener mejor pronóstico que las otras AHFC, el SHA puede presentar complicaciones como hematomas, dehiscencia de suturas, mala cicatrización, queloides y cicatrices papiráceas. Éstos enfermos tienen tendencia a hernias recidivantes y várices precoces, con paredes frágiles difíciles de suturar. Suelen tener hemorroides y varicocele. No es raro que presenten arritmias y prolapso de la válvula mitral. También prolapso genital o rectal. Pueden existir quistes de todo tipo, incluyendo el Quiste de Baker, que se puede complicar con ruptura y semejar una tromboflebitis. Además por compromiso de la articulación temporo-mandibular se puede producir luxación durante la intubación. En el postoperatorio por la anemia, deshidratación o dolor se puede agravar la disautonomía, incluyendo hipotensión, mareos e incluso desmayos, lo que puede ser causa de caídas y fracturas. A los dermatólogos y cirujanos plásticos les produce problemas diagnósticos y terapéuticos y les ocasiona malos resultados quirúrgicos.

La fragilidad capilar puede dificultar la hemostasia y aumentar la tendencia a hemorragias. En general los tejidos débiles por alteración colágena, pueden ceder, herniarse, dilatarse o romperse. Recordar que estos enfermos presentan desde osteopenia moderada hasta osteoporosis en el 26% de los casos, incluso afectando a adolescentes y hombres jóvenes<sup>3</sup>. Por esto en caso de existir fracturas en enfermos con SHA, aunque sea sólo una fractura de estrés, en un hombre o mujer joven e incluso debido a una lesión deportiva, es necesario hacer una densitometría para descartar la osteoporosis.

La cirugía plástica, que es solicitada por muchos de éstos enfermos, puede tener malos resultados, debido a la mala calidad del tejido colágeno y la mala cicatrización. Los desgarros de músculos, tendones o ligamentos son frecuentes y recidivantes en el SHA, por lo que se deben tener en cuenta durante el procedimiento quirúrgico y en el postoperatorio, para las indicaciones, la kinesiterapia y el pronóstico. En la medicina del deporte también es necesario tener presentes éstos conceptos.

Hay que recordar que la artrosis en el SHA

suele ser precoz y/o de evolución rápida. Las discopatías y hernias del núcleo pulposo, por alteración colágena del disco, suelen aparecer precozmente y afectar múltiples segmentos. Estos enfermos presentan con frecuencia constipación severa y a veces megacolon, problema que suele agravarse durante la estada hospitalaria y debe prevenirse.

Los enfermos con SHA suelen presentar ansiedad, depresión, fobias y crisis de pánico, descritas por Bulbena<sup>4</sup>, lo que se debe tener también en cuenta.

#### *En el Síndrome de Ehlers-Danlos Vascular (SEDV) y en el Síndrome de Marfan (SM)*

Debido a la fragilidad de los vasos sanguíneos y de múltiples tejidos que existe en estas enfermedades, es frecuente ver complicaciones graves. Éstas ocurren preferentemente en personas jóvenes, ya que se sabe que el 25% de las muertes por esta causa suceden antes de los 20 años y el 80% antes de los 40 años de edad<sup>5</sup>. En éstos enfermos, frente a un dolor agudo abdominal, torácico, pélvico o lumbar se debe sospechar una ruptura arterial, pulmonar o intestinal y se debe proceder con urgencia<sup>6</sup>. No pensar que el abdomen agudo de un joven con una AHFC se trata simplemente de una apendicitis corriente, ya que puede ser algo más urgente y peligroso, por lo que es preciso identificarlos.

En caso de existir una complicación, no hay que confiarse de que el enfermo tenga una forma benigna (SHA), ya que puede que se trate de un SEDV, y la complicación adquiere mayor gravedad. Además no siempre hay antecedentes familiares, ya que el 50% de los casos de SEDV se deben a mutaciones genéticas.

Es necesaria una cuidadosa evaluación cardiológica pre-operatoria en éstos enfermos, ya que son susceptibles de arritmias, problemas derivados del prolapso de la válvula mitral e incluso muerte súbita. Recordar que los Marfanos pueden tener dilatación de la aorta, la que a veces pasa desapercibida, la que puede ir a la disección o ruptura. Los SEDV tienen mayor tendencia a problemas vasculares (arteriales y venosos), incluyendo aneurismas cerebrales, los que se pueden romper.

En las hemorragias por ruptura arterial la mortalidad operatoria es alta, pero sin la intervención quirúrgica la mortalidad es aun mayor. Frente a un abdomen agudo por ruptura arterial, además de efectuar el acto quirúrgico lo antes posible, es necesario ser cuidadoso con el examen abdominal y con el paso de la sonda nasogástrica<sup>7</sup>. La ruptura arterial puede no dar tiempo para estudios especia-

lizados. La ruptura aórtica es un evento catastrófico y generalmente fatal, especialmente si no se había hecho el diagnóstico de SM o SEDV con anterioridad<sup>8</sup>. En el Marfan la dilatación aórtica en adolescentes es lenta y toma años para llegar a la ruptura. Se debe sospechar en enfermos con SM y tratar de detener su progresión con medicamentos como el Atenolol y proceder a la reparación quirúrgica en casos avanzados, para prevenir la ruptura y la muerte del paciente, que generalmente es joven.

La arteriografía es peligrosa en estos enfermos y al hacerla, sólo en los casos que es absolutamente necesario, deben usarse catéteres finos y con una técnica cuidadosa y atraumática<sup>8</sup>. Como posibles complicaciones se han descrito: aneurismas, disección, ruptura, varicosidades, trombosis y fístulas arterio-venosas<sup>7</sup>. Puede ocurrir un infarto del miocardio por disección de la arteria coronaria, secundaria a disección de la aorta<sup>9</sup>. Se recomienda ligar los vasos y hacer by-passes<sup>10</sup>. Las rupturas arteriales son la causa de muerte más frecuente de éstos pacientes<sup>5</sup>. En general la cirugía en pacientes con EDSV es delicada y peligrosa, ya que los tejidos y vasos sanguíneos son muy friables. Los anestesiólogos deben tener presente la fragilidad de los tejidos al intubar éstos enfermos y mantener una presión volumétrica baja.

El diagnóstico temprano de peritonitis es crucial para un tratamiento apropiado con antibióticos, corrección de fluidos y balance electrolítico y pronta corrección quirúrgica de la ruptura de víscera hueca<sup>11</sup>. La ruptura espontánea del colon, secundaria a diverticulosis, se presenta a veces precedida de una historia de constipación. En ocasiones es necesaria una colostomía o una resección total o parcial del colon. Para algunos lo más seguro es la colectomía total con ileostomía permanente, para evitar perforaciones recurrentes. También se han descrito rupturas del intestino delgado, tratadas con éxito con resección parcial y anastomosis termino-terminal<sup>7</sup>.

La cirugía vascular necesaria en estos casos debe tener una técnica cuidadosa, evitando la tensión de los tejidos. Se deben usar clamps vasculares lo más livianos posible, para evitar daño arterial<sup>12</sup>. Debido a lo complicado de esta cirugía, no está demás recalcar la importancia de que el cirujano vascular tenga gran experiencia si se quieren obtener mejores resultados. A pesar de esto, los resultados no siempre son buenos, se conoce el caso de pérdida de una extremidad en una operación de várices severas en un enfermo con SEDV. El ideal es tener un cirujano vascular presente en toda operación de todos éstos enfermos. Con frecuencia se usa con éxito la embolización con micro

coils (stents) en el tratamiento de aneurismas arteriales. Es por esto la importancia del diagnóstico de SEDV, ya que frente a una cefalea o jaqueca severa en éstos enfermos se debe descartar el aneurisma cerebral y de existir, se debe tratar para prevenir un AVE o la muerte. Es importante recordar que los aneurismas son más frecuentes en enfermos con quistes hepáticos o renales. Como el SEDV es una enfermedad genética, es necesario averiguar antecedentes similares en los familiares. Es posible encontrar historia familiar de aneurisma cerebral, dilatación o ruptura de la arteria aorta, neumotórax espontáneo, ruptura del útero grávido o la muerte de algún familiar menor de 30 años. Habrá que hacer éstas preguntas directamente, ya que por lo general no son proporcionadas por el paciente.

Se deben usar procedimientos diagnósticos no invasivos<sup>13</sup>. Se recomienda el uso de ultrasonido (Doppler), tomografía computarizada (TAC), resonancia magnética o angiografía con substracción digital, los que deben solicitarse de inmediato. El uso de técnicas invasivas se reserva sólo para los contados casos en que la información es esencial para tomar una decisión en el pre-operatorio o durante la operación<sup>12</sup>. Se recomienda evitar arteriografías, enemas y endoscopías. Los enemas pueden resultar en perforación del colon. De realizarse una endoscopia debe hacerse con cautela ya que ocasionalmente puede producir lesiones<sup>7</sup>.

Según Berney pueden existir muchas adherencias peritoneales causadas por pequeñas rupturas del colon que han curado por aposición de tejido. El recomienda puntos en capas, ligaduras no muy apretadas y mayor número de puntos de la piel y dejarlos por el doble del tiempo corriente<sup>14</sup>.

En los enfermos con AHFC siempre hay el peligro de fracturas, ya que es frecuente que tengan osteoporosis. Es por esto necesario tener precaución y tomar medidas de prevención de caídas.

Entre las complicaciones obstétricas durante el embarazo y parto, figuran la ruptura prematura de membranas, rupturas de la aorta, vena cava, útero grávido, del colon, sigmoides, zona perineal, vagina, uretra y vejiga<sup>15,16</sup>. Existe el peligro de ruptura arterial durante el parto y post parto, por lo que de existir una anemia aguda e hipotensión, se debe pensar en esta posibilidad y se debe actuar rápidamente<sup>16</sup>.

La atención en el postoperatorio de enfermos con SEDV debe ser cuidadosa e inmediata frente a cualquier atisbo de complicación. Se deben evitar las infecciones y el shock séptico, ya que éste es más frecuente debido a la debilidad de los tejidos. Es necesario evitar la subida brusca de la presión arterial al hacer ciertos ejercicios físicos. Evitar el

meteorismo, tos, íleo y distensión visceral para prevenir dehiscencia de las suturas<sup>17</sup>. Hay que recordar la tendencia a hemorragias debido a la fragilidad vascular. En ciertos casos de compromiso periférico, a veces es mejor tratar de hacer un tratamiento no operatorio de la hemorragia con reposo y elevación de la extremidad afectada<sup>12</sup>.

Además si éstos enfermos tienen cefaleas, mareos o desmayos en el post-operatorio, éstos pueden ser debidos a que por hipovolemia, anemia o por alteración neuro-vegetativa se agrave su Disautonomía, que es debida a la alteración colágena de la pared de las venas. La Disautonomía es frecuente en enfermos con AHFC, existió en el 23% en el SHA y en el 39% en el EDSV en nuestro estudio de 249 enfermos<sup>3</sup>. La hipotensión ortostática así producida puede ser la causa de caídas y fracturas en post operados.

### Addendum

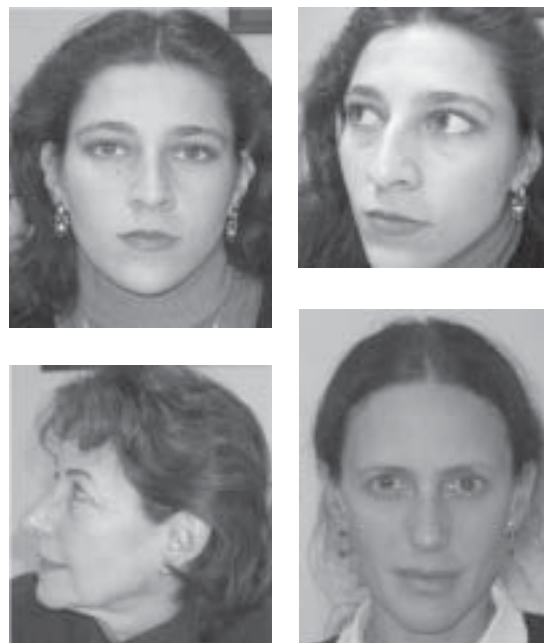#### I. Criterio diagnóstico del Síndrome de Hiperlaxitud Articular (SHA)<sup>18</sup>

El Score de Beighton era insuficiente, ya que consideraba algunas articulaciones y no tomaba en cuenta las complicaciones debidas a fragilidad de otros tejidos. Es fundamental conocer bien estos criterios para el diagnóstico de éstas afecciones. Para un diagnóstico certero del SHA es necesario primero determinar el Score de Beighton y luego proseguir con el Criterio de Brighton. Nosotros hemos descrito la "Facies típica de SHA"<sup>19, 20</sup>, que es muy útil para sospechar el diagnóstico (Figura 1). Es interesante saber que muchos de los adolescentes de alta estatura, algo desgarrados, tienen SHA.

#### Score de Beighton<sup>21</sup> ( Figura 2)

El Score de Beighton sirve para determinar el grado hipermovilidad articular. Actualmente se le usa como parte del Criterio de Brighton. Para tener un Score de Beighton positivo se requiere tener 4 puntos o más de un total de 9 posibles:

1. Hiper-extensión de los codos de 10 ° o más.
2. Tocar ahora o antes en forma pasiva, el antebrazo con el pulgar, teniendo la muñeca en flexión.
3. Extensión pasiva de los dedos o extensión del dedo meñique a 90 ° o más.
4. Hiper-extensión de las rodillas de 10 ° o más (genu-recurvatum).
5. Tocar ahora o antes el suelo con la palma de las manos al agacharse sin doblar las rodillas.



- Escleras celestes ( más notorias en mujeres)
- Orejas atípicas: Prominentes (aladas), parte superior más desarrollada, puntiagudas en forma de riñón, chicas y sin lóbulo, hélix evertido, ante-hélix prominente, blandas, asimétricas, implantación baja, oreja operada.
- Nariz atípica (nódulo entre hueso y cartílago): Alteración del cartílago de la nariz, leve aumento de la unión del hueso al cartílago nasal, nariz aguileña, desviación del tabique nasal, nariz operada.
- Cara triangular (mandíbula aguzada)

Figura 1. Facie típica del Síndrome de Hiperlaxitud Articular (SHA).

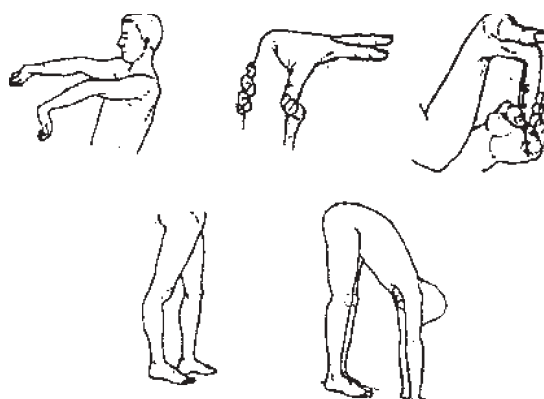


Figura 2. Score de Beighton. Score de Beighton. Dibujo modificado: Ref. Wynne-Davis R. J Bone Joint Surg 1970; 52B: 704.

### Criterio de Brighton<sup>18</sup>

*Criterios mayores:*

1. Un Score de Beighton de 4 o más, sobre un máximo de 9, tanto en la actualidad como en el pasado.
2. Artralgias de más de tres meses de duración en cuatro o más articulaciones.

*Criterios menores:*

1. Puntuación de Beighton de 1, 2 ó 3, de 9 posibles. Este criterio es positivo para personas mayores de 50 años, aunque ésta no tenga articulaciones movibles (0 de 9).
2. Artralgias de 1 a 3 articulaciones (durante más de 3 meses) o dolor de espalda (de 3 meses o más) o espondilosis, o espondilolisis/listesis.
3. Dislocación/subluxación en más de una articulación, o en una articulación en más de una ocasión.
4. Tres o más lesiones en tejidos blandos (por ej. epicondilitis, tenosinovitis, o bursitis).
5. Hábito marfanoide (alto, delgado, relación envergadura/altura mayor de 1,03; relación segmento superior/inferior menor de 0,89, aracnodactilia).
6. Piel anormal: Piel delgada, suave, laxa, con estrías, hiperextensible o con cicatrices papiráceas.
7. Signos oculares: párpados caídos, miopía, o hendidura palpebral antimongólica.
8. Venas varicosas, hernias, prolapso uterino o rectal.
9. Prolapso de la válvula mitral (diagnóstico ecocardiográfico).

Se diagnosticará Síndrome de Hiperlaxitud Articular (SHA) ante la presencia de 2 criterios mayores, o de 1 mayor y 2 menores o 4 criterios menores. El criterio mayor 1 y el menor 1 se excluyen mutuamente, igual que lo hacen los criterios mayor 2 y menor 2. Dos criterios menores bastarán en caso de existir un familiar de primer grado que inequívocamente padezca del síndrome.

### II. Criterio diagnóstico del Síndrome de Ehlers-Danlos Vascular (SEDV)<sup>6</sup>.

a) *Signos mayores:*

- Piel delgada y transparente (se ven las venas).
- Aneurismas, disección arterial o ruptura arterial, intestinal o uterina.
- Hematomas espontáneos, frecuentes.
- Facie típica de SEDV<sup>18</sup> (cara triangular, con ojos como hundidos, el labio superior delgado y con falta de tejido adiposo de la cara) (Figura 3).



Figura 3. Facie típica del Síndrome de Ehlers-Danlos Vascular (SEDV)

b) *Signos menores:*

- Acrogeria (manos avejentadas).
- Hipermovilidad de pequeñas articulaciones de los dedos.
- Ruptura de tendones o músculos.
- Pie equino varo.
- Várices precoces.
- Fístulas arteriovenosas.
- Neumotórax espontáneo.
- Recesión de las encías.
- Historia familiar de muerte súbita de algún familiar cercano joven, sin causa aparente.

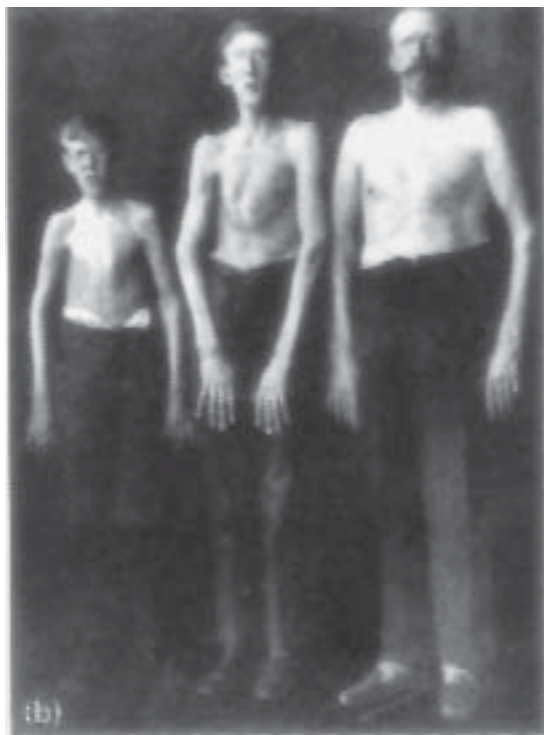Se requieren dos signos mayores para el diagnóstico clínico. Los signos menores ayudan al diagnóstico. Para confirmar el diagnóstico son necesarios exámenes bioquímicos o genéticos.

### III. Criterio diagnóstico del Síndrome de Marfan (SM)<sup>22</sup> (Figura 4)

El diagnóstico de Marfan es clínico. Se requiere que las alteraciones afecten por lo menos dos sistemas del organismo, como ser el sistema músculo-esquelético y el cardiovascular u ocular.

1. Alteraciones músculo-esqueléticas:

- Altura excesiva.
- Extremidades largas y delgadas, con una envergadura que excede en 8 cm a la altura.



- Problemas músculo-esqueléticos: Altura excesiva. Artralgias. Dolor de espalda y escoliosis. Osteoporosis
- Problemas vasculares (disección y ruptura arterial, especialmente la aorta con posibilidad de muerte).
- Problemas oculares (Ectopia lentis).

Figura 4. Síndrome de Marfan (SM). Foto sacada de la literatura.

– Extremidades inferiores más largas que el tronco (distancia pubis-talón 5 cm más larga que distancia pubis-cabeza).

– La aracnodactilia se presenta en el 90 % de los casos, pero no es diagnóstica por si sola.

– Cara alargada, con protrusión de la mandíbula hacia delante. Paladar hendido.

– Pérdida de la lordosis cervical, hiperlordosis lumbar, escoliosis, cifosis, espondilolistesis, hernia del núcleo pulposo, discopatía, ectasia dural.

– Pectum excavatum o carinatum. Cartílagos costales prominentes.

– Espondilolistesis.

– Pie largo, delgado, plano anterior laxo o hallux valgus.

– Laxitud articular que puede causar esguinces a repetición, subluxaciones o genu recurvatum.

– Dolor y a veces derrame sinovial, el que es poco frecuente.

– Osteopenia u osteoporosis.

2. Alteraciones oculares: Miopía. Desprendi-

miento de la retina. Estrabismo. Ectopia lentis. Glaucoma.

3. Características orales: Paladar ojival (alto y arqueado). Paladar hendido. Úvula bífida. Dientes amontonados. Mala oclusión dental. Prognatismo. Disfunción témporomandibular.

4. Alteraciones cardiovasculares:

a) Insuficiencia valvular (Prolapso de la válvula Mitral).

b) Aneurismas arteriales (Aorta) con posibilidad de ruptura.

c) Ocasionalmente disección o ruptura arterial.

5. Alteraciones pulmonares: neumotórax espontáneo, el que es 50 veces más frecuente en estos enfermos.

6. Problemas obstétricos: Riesgos potenciales del embarazo: disección de la aorta y el riesgo de tener un hijo con el síndrome de Marfan en el 50%.

#### IV. Criterio diagnóstico de la Osteogénesis Imperfecta (OI)<sup>23</sup>

Es una AHFC que afecta predominantemente el sistema esquelético. Su prevalencia es del 1 al 5 por 100.000 personas. Por alteración genética se altera el colágeno tipo I, por lo que se producen osteoporosis, fracturas óseas y escleras azules. Debido a distintas mutaciones es que existen 4 tipos distintos de OI según la clasificación de Sillence.

#### REFERENCIAS

1. Jansen LH. The Structure of the Connective Tissue, an Explanation of the Symptoms of the EDS. *Dermatológica* 1955;110:108-20.
2. Dalgleish R. The Human Collagen Mutation Database 1998. *Nucleic Acids Research*, 1998; 26, N° 1.
3. Bravo JF. Hereditary Disorders of the Connective Tissues (HDCT). A clinical study of 249 cases. *Arth & Rheum* 2004; 50, No 9 (Suplement): S309 .
4. Bulbena A, Duró JC, Porta M, Martín-Santos R, Mateo A, Molina L, *et al.* Anxiety Disorders in the Joint Hypermobility Syndrome. *Psychiatry Research* 1993; 46(1): 59-68.
5. Pepin M, Schwarze U, Superti-Furga A, Byers PH. Clinical and Genetic Features of Ehlers-Danlos Syndrome Type IV, the Vascular Type. *NEJM* 2000; 342: 673-80.
6. Beighton P, De Paepe A, Steinmann B, Tsipouras P, Wenstrup RJ. Ehlers-Danlos Syndromes: Revised Nosology, Villefranche, 1977. *Am J Med Gen* 1998; 77: 31-37.
7. Solomon JA, Abrams L, Lichtenstein GR. GI Manifestations of Ehlers-Danlos Syndrome. *Am J Gastroentero* 1996; 91(11): 2282-88.

8. Karkos CD, Prasad V, Mukhopadhyay U, Thomson GJ, Hearn AR. Ruptured Abdominal Aorta in Patients with EDS. *Ann Vascul Surg* 2000;14(3): 274-77.
9. Ades L, Waltham RD, Chioda AA, Bateman JF. Myocardial Infarction Resulting from Coronary Artery Dissection in an Adolescent with EDS Type IV Due to a Type III Collagen Mutation. *Br Heart J* 1995; 74:112-15.
10. Mattar S, Kumar A, Lumsden A. Vascular Complications in EDS. *Am Surgeon* 1994; 60(11): 827-31.
11. Kinnane J, Priebe C, Caty M, Kuppermann N. Perforation of the Colon in an Adolescent Girl-EDS. *Ped Emerg Care* 1995; 11(4): 230-32.
12. Whithill TA. Vascular Complications in EDS & Marfan Syndrome. In Ernst JC Stanley JC, eds. *Current Therapy in Vascular Surgery*, 3<sup>rd</sup> ed. St. Louis Mosby-Year Book, 1995; 302-05.
13. Beighton P, Horan FT. Surgical Aspects of the EDS. *Br J Surg* 1969; 56: 255-59.
14. Berney T, La Scala G, Vettorel D, Gumowski D, Hauser C, Frileux P, *et al.* Surgical Pitfalls in a Patient with Type IV-EDS and Spontaneous Colonic Rupture. *Dis Col Rectum* 1994; 37(10): 1038-42.
15. De Paepe A, Thaler B, Gijsegem M Van, Hoecke D Van, Matton M. Obstetrical Problems in patients with EDS Type IV: a case report. *Eur j Obstet Gynaecol Reprod Biol* 1989; 33:189-93.
16. Peaceman A, Cruikshank D. EDS and Pregnancy: Association of Type IV disease with Material Death. *Obstetrics & Gynecology* 1987;69(3): Part 2.
17. Sykes EM. Colon Perforation in EDS. *Am J Surg* 1984;114: 410-13.
18. Grahame R, Bird HA, Child A. The British Society for Rheumatology Special Interest Group on Heritable Disorders of Connective Tissue Criteria for the Benign Joint Hypermobility Syndrome. The revised (Brighton 1998) criteria for the diagnosis of BJHS. *J Rheumatol* 2000; 27: 1777-79.
19. Bravo JF. Poster presentado en el XIII Congreso Internacional de Reumatología, Termas de Chillan, 17 - 20 Octubre 2004: Importancia del Estudio de los Chilenos Altos: Estudio Comparativo de 33 Marfanoides (MF) y 230 casos de Síndrome de Hiperlaxitud Articular (SHA). [www.reumatologia-dr-bravo.cl](http://www.reumatologia-dr-bravo.cl). *Resumen Reumatología* 2004; 20(4): 218.
20. Bravo JF. Síndrome de Hiper movilidad Articular. Como diferenciarlo de las otras alteraciones hereditarias de la fibra colágena. *Reumatología* 2004; 20(1): 24-30.
21. Beighton PH, Solomon L, Soskolone CL. Articular Mobility in an African Population. *Am Rheum Dis* 1973; 32: 413-18.
22. De Paepe A, Devereux RB, Dietz HC, Hennekam RC, Pyeritz RE. Revised Diagnostic Criteria for the Marfan Syndrome. *Am J Med Genet* 1996, 62: 417-26.
23. Jenkins JK. In McGraw-Hill Interamericana, eds. *Secretos de la Reumatología*. 1 st ed 1988; 372-73.